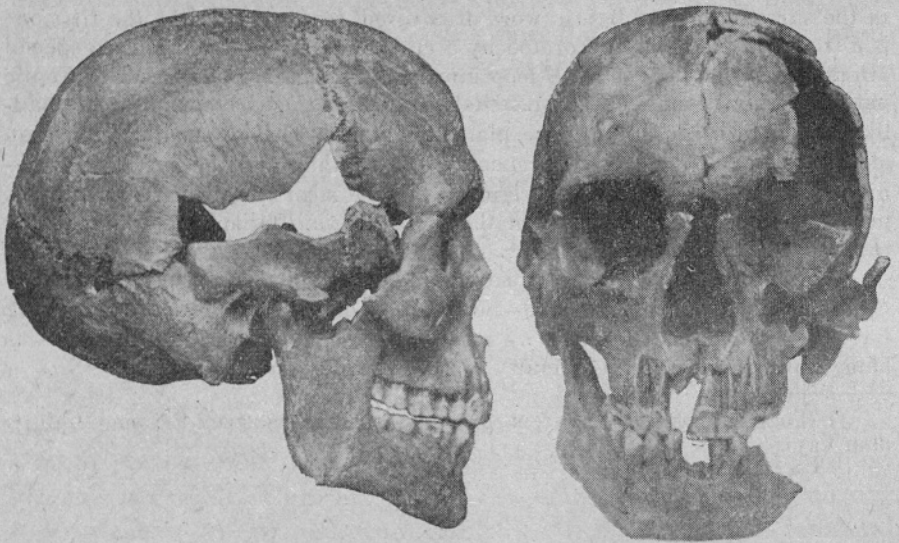


KOSTNI OSTANKI TREH STAROSLOVANSKIH GROBOV, IZKOPANIH NA DVORIŠČU SAZU V LJUBLJANI

B. Škerlj

Po J. Korošču gre za staroslovenske grobove iz VII. ali VIII. stoletja p. n. št.



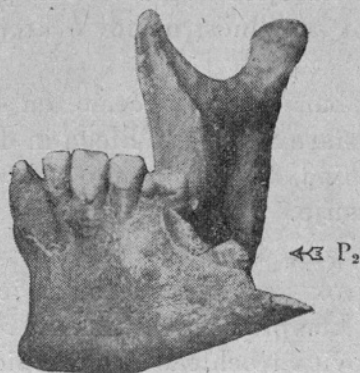
Sl. 1. Moška lobanja K 18 — The male skull K 18

K 18. Ohranjeno: velik del lobanje, mandibula, obe claviculae, del sternuma, desni humerus. Kosti govore za krepkega mlajšega moškega, starega okoli 25 let.

Lobanja je od zemeljskega pritiska nekoliko deformirana tako da se ni dala brezhibno sestaviti; razen tega manjka velik del os. pariet. sin., squamae ossium temporalium, velik del os. front. sin., tako da ostane leva orbita odprta. Desna maxilla je dobro ohranjena, leva toliko, da se je dala opreti na čelnico. Ohranjen je tudi desni os zygomaticum. Mandibula je cela. Zob-

je so bili kompletni, post mortem izpadli manjkajo zgoraj I₄ in spodaj oba I₁; tudi M₃ je v vseh štirih kvadrantih ust dobro razvit. Zobje so zdravi. O zanimivi anomaliji v mandibuli bomo govorili kasneje. Lobanja ima dokaj krepak torus supraorbitalis, processus mastoideus, relativno slabše pa lineae nuchae. Na čelnici je ohranjena sutura metopica, znak, ki ga najdemo na staroslovanskih lobanjah z Bleda (1948) v 11,8%.

Mere in indeksi vseh treh lobanj so podane na koncu v tabelici, zato se naj tu omejim na popis in tolmačenje. Že po ob-



Sl. 2. Mandibula K 18
V prelomu desno je videti krono ležečega P₂

liki moške lobanje se vidi, da gre za mezokrano lobanjo, kar potrjuje tudi verjetni indeks. Glede na obokanost (višino) svoda, gre za hipsi oz. akrokrano lobanjo. Obraz je visok in je bil verjetno tudi dokaj širok. Očnici sta visoki (ohranjena je le desna v celoti), bolj četverooglati, po indeksu bi jih morali uvrstiti med hipsikonhne.

Mandibula je krepka, široka, z izvihanimi robovi v gonionih in zelo krepko protuberantio mentis, ki pa ni simetrična: desno je bolj oglata, levo zaokrožena. Če računamo, da je bila najmanjša širina čela, ki se tu da določiti le posredno s pomočjo sut. metopike, pribl. 98—102 mm, bi frontomandibularni indeks padel v mezomandibularno skupino (ca 50% med blejskimi Staroslovani, 1948).

Zobni lok je prostoren, širok, v maksili 45 mm, v mandibuli 47 mm med obema M₃, oz. njihovim zobiščem. Kljub temu v man-

dibuli niso vsi zobje našli svojega mesta. V desni polovici je bilo komaj prostora za oba premolara, ki ne stojita točno v loku; v levi pa sploh manjka en vrzeljak, po vsem videzu drugi. Prav na tem mestu, kjer bi moral biti, je bila sicer tako krepka mandibula postomortalno zlomljena. V zlomu pa se je pojavil drugi premolar, ležeč s svojo krono pod koreninami prvega meljaka, bolj ob notranji steni corporis mandibulae, ki jo je skoraj predril (zato se je mandibula tudi prav na tem mestu zlomila). Meljaki so izredno močni in kažejo vsi krepko uporabo, kakor jo najdemo sicer pri starejših osebah. Toda pri starih Slovanih z Bleda smo se na to značilnost njihovih krepkih, zdravih zob že navadili.

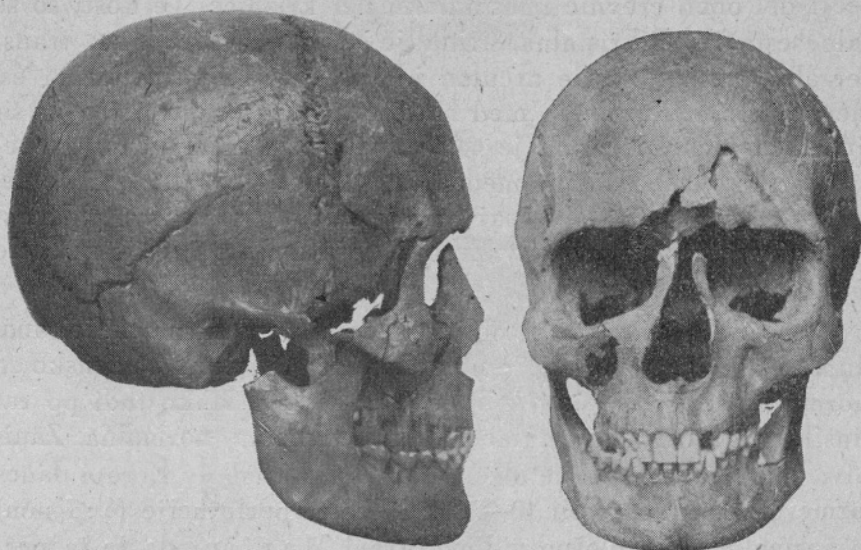Zaključno o lobanji lahko rečemo, da sodi v okvir, ki smo ga lani določili za stare Slované z Bleda in da ima izrazite znake kromanjonidnega tipa, ki je bil tako značilen tudi za blejske staroslovanske lobanje.

Claviculae sta zelo krepki in močno razviti. Prav tako je krepak, debel in širok sternum, kolikor ga je ohranjenega. Desni humerus je skoraj kompleten, dolg nekako 335—340 mm; ker mu manjka pribl. polovica trochleae in ves epicondylus radialis, se dolžina ne da določiti natančno. Tudi humerus je zelo krepak in kaže, da je moral imeti njegov lastnik zelo močne mišice. Po dolžini humera se da približno določiti tudi višina rajnkega, ki je bila nekako 168—170 cm, za današnje razmere pri nas torej nekako srednja.

K 13: Ohranjena je skoraj cela lobanja z mandibulo, velik del medenice, glavica desnega femurja, desna clavicula, desni humerus, desni radius, levi radius in ulna. Kostni so žensko nežne, starost rajnke je mogla biti po zobeh, šivih in zraslosti epifiz z diafizami nekako 18 let. Brez dvoma pripada to okostje ženski.

Lobanja je skoraj kompletna in neznatno deformirana, tako da se je dala lepo sestaviti. Manjka glabela, tako da se dolžina ne da točno določiti, manjka tudi obnosni del orbit, oba lična loka sta zlomljena, prav tako desna maxilla v fossi canini. Zobje je v maksili kompletno, dasi na levi strani zadnji molar še ni popolnoma na svojem mestu. Na mandibuli manjka le desni proc. articularis in levi M₃ še ni razvit. Lobanja je lepo obo-

kana, torus supraorbitalis ni mogel biti močno razvit, torus occipitalis je za žensko primerno naznačen, proc. mastoideus je sicer precej dolg, vendar ne debel. Orbitae so bolj četverkotne oblike, srednjevisoke (mezokonhne). Nosne stene so močno poškodovane, tako da oblika aperturae piriformis ni jasna, zdi se, da je bila precej visoka; spina nasalis ant. močno izstopa. Mandibula ne kaže posebnosti, je znatno nežnejša od moške, ima pa v goni-



Sl. 3 Ženska lobanja K 15 — The female skull K 15

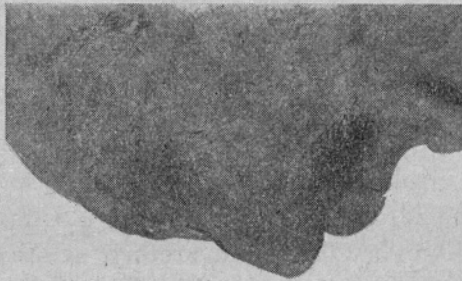
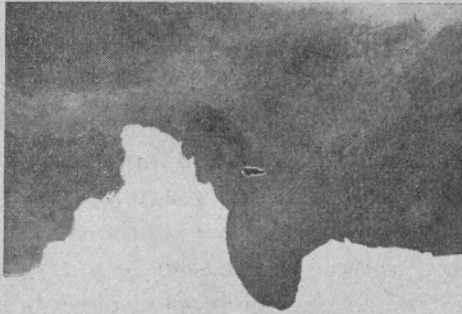
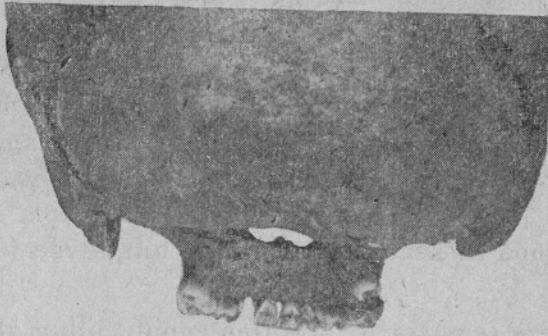
onih nekoliko izvihan rob. Protuberantia mentis je dobro razvita, okroglo-šiljasta, ne široka. Zobje so, kakor omenjeno, prav dobro ohranjeni in lepi, le desni M_1 v mandibuli je imel caries; vsi M_1 so relativno že močno obrušeni. Oba zgornja incisiva sta značilno žensko široka v razmerju do obeh I_2 . Zobni lok je med M_3 v maksili 40, v mandibuli 47 mm širok, lepo obokan.

Po svojih merah je ta lobanja na zgornji meji mezokranije, po višini pa orto-, oz. tapeinokrana, torej relativno nižja od moške. Morfološki indeks obraza je — glede na nezanesljivo merljivo višino in širino — skoraj leptoprozopen, na meji mezoprozopije. Kljub temu, da je obraz torej visok in dolg, je tudi širok, zlasti v mandibuli; po frontomandibularnem indeksu sodi

med mezomandibularne, kakor večina blejskih (l. 1948 izkopanih) lobanj. Po frontoparietalnem indeksu moramo to lobanjo uvrstiti med metriometopne, na meji k stenometopnim (ozkočelim). Zanimiva sta zelo asimetrično razvita proc. mastoidei, od katerih je desni znatno manjši od levega (sl. 4); pa tudi po obliki sta različna.

Od ostalih delov okostja dokazujejo vsi, da gre brez dvoma za mlajšo, vendar že razvito žensko. Od medenice je ohranjen večji del obeh črevnic in kranialni del križnice. Te kosti so se dale sestaviti. Bikristalna širina je po sestavi 268 mm, transverzalni premer lineae arcutae je 120 mm, največja širina os. sacri 112 mm. Razmerje med bikristalno širino medenice in širino medeničnega vhoda je 44,8. Osifikacija medeničnih grebenov še ni končana; širina medeničnega vhoda bi se najbrž še nekoliko razširila, tako bi vsaj pričakovali v primerjavi z današnjimi ženskimi povprečji v Evropi, kajti indeks 44,8, je za zrelo žensko odločno premajhen.

Clavicula je normalne oblike in še ni popolnoma osificirana. Humerus je 279 mm dolg, še ne dokončno osificiran. Za žensko so morale biti mišice dokaj krepke (kar sodimo lahko tudi po radiusih in ulni). Torsio humeri je malenkostna, normalna. Zanimiva je perforatio fossae olecrani, ki jo najdemo v Evropi danes razmeroma redko, okoli 10—20%. Mere te perforacije (6 : 3 mm) so normalne. Na splošno vidimo, pravi Martin, da je ta perforacija pogostnejša pri ženskah in na levem humeru, kakor pri moških in na desnem (tu gre za desni ženski humerus). Iz dolžine humera bi sklepali (po Pearsonovi formuli), da je bila ta ženska 148,3 cm višoka (po Manouvrierjevi pa 148,8 cm), torej majhna. Desni radius je prav tako še nepopolno osificiran, razen tega je capitulum nekoliko poškodovan. Njegova dolžina bi bila nekaj večja (216 mm) kakor celega levega radiusa (214 mm). Iz te dolžine se da izračunati višina 153,4 cm (po Pearsonu), oz. ca 155,6 cm (po Manouvrierju). Iz dolžine obeh lahtnih kosti bi rezultirala višina 148,6 cm (po Pearsonu). Leva ulna je 234 mm dolga; višina, določena po tej kosti (po Manouvrierju) bi bila 156 cm. Razlike so torej nerazveseljivo velike, toda najverjetnejša je določitev višine le iz humera, ako manjkajo, kakor tukaj, dolge kosti nog. Radiohume-




Sl. 4. Processus mastoideus K 15; zgoraj oba od zadaj, v sredini levi, spodaj desni — Above: Both from behind; in the middle: The left Proc. mastoideus; below the right one

ralni indeks je 77,5, kar kaže na srednje dolgo dolžino spodnje lahti. Ker spodnja laketa torej ni abnormalno dolga, kakor bi se zdelo po velikih razlikah v določanju višine, moramo upoštevati še skupno dolžino desnega humera in radiusa; potem dobimo po Pearsonovi formuli višino 150,5 cm, ki jo smemo morda imeti za najverjetnejšo. Verjetno gre tu za drobno, majhno dekle, vendar s precej krepkimi mišicami. Tudi ulna še ni popolnoma osificirana in kaže dokaj krepke hrapavine (tuberositates in lineae).

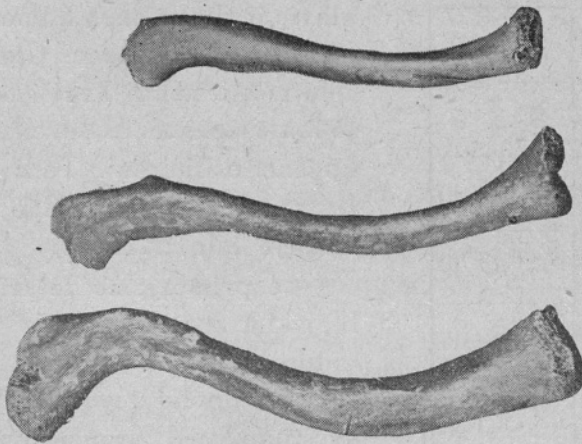Od desnega femurja je ohranjen caput, collum in trochanter maior. Glavica še ni popolnoma osificirana. Fragment je premajhen, da bi ga kazalo opisati, sodi pa brez dvoma k temu skeletu. Majhen fragment desnega ossis ischi je brezpomemben. K temu okostju sodi še fragment enega levega rebra (V.—VII.) in zelo fragmentirana desna scapula.

K-9: Tretja lobanja je brez dvoma najmlajša in najslabše ohranjena, tako da se ni dala sestaviti niti kompletna možganska šramba, niti obraz, kajti od obraza je ohranjen le del obeh maksil z zobmi in vsa mandibula. Na možganski šrambi manjka glabela, velik del baze in skoraj vsa temporalka (poleg drugih delov; tako n. pr. ni ohranjen noben proc. mast. in večji del os. sphenoidalis). Kostni so zelo tenke, kar le potrjuje mladost rajnkega. Sicer pa je neurokranion lepo visoko obokan in po absolutnih merah odrasel, nekoliko asimetričen (verjetno sekundarno zaradi lege v zemlji). Oblika čela govori za žensko. Torus supra-orbitalis ni močno razvit, toda morda bi se še bil; o glabeli ni mogoče ničesar reči, ker manjka. Torus occipitalis je tudi manj razvit. Zanimiva je oblika zatilja, kar kaže najboljše fotografija. Nad torusom occip. sup. je znatna plitva poglobitev (fossa).

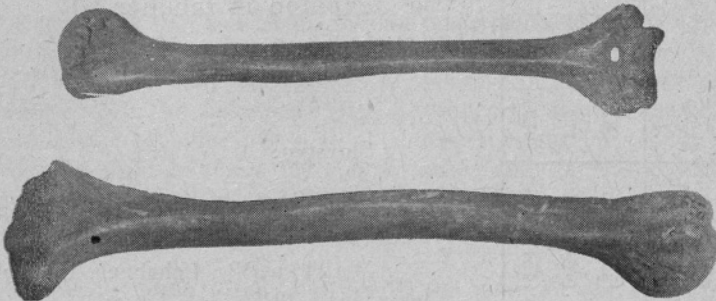
Po svojih merah sodi ta lobanja na mejo med mezo- in brahikrane, po višini pa med orto- in metriokrane, to se pravi, da je normalno visoka in obokana. V maksili so razen obeh M_3 že bili vsi zobje, zdravi in neporabljeni. Postmortalno izpadla sta I_2 desno in I_1 levo. Ohranjeni srednji sekalec je širok, kar govori za žensko. Na splošno so zobje drobni. Prav tako v mandibuli, ki je skoraj cela in je imela vse zobe, razen obeh M_3 . Postmortalno se je izgubil desni I_2 . Mandibula in zobje govore



Sl. 5. Pelvis K 15



Sl. 6. Claviculae: K 18, moška — male; K 15, ženska — female;
K 9, otroška — child



Sl. 7. Desni humerus, zgoraj K 15, spodaj K 18 — The right humerus of K 15
(above) and K 18 (below)

Tabelarični pregled mer (negotove mere so v oklepaju):

sex.	aet. prob.	alti. tu io prob.	diametri							indices									
			gl-op 1	eu-eu 2	ba-br 3	ft-ft 4	zy-zy 5	na-gn 6	mf-ek 7	alt. orb. 8	go-go 9	gn-id 10	2/1	3/1	3/2	4/2	8/7	9/4	6/5
♂	(23)	(169)	185	(140)	140	(100)	—	121	37	34	102	(33)	(77)	75.9	(100)	(71.3)	92.0	(102)	—
♀	(18)	(150)	(177)	140	126	93	(122)	(110)	39	32	94	28	(79)	(71)	90.4	66.5	82.2	101.1	(90)
♂?	(15)	—	(177)	141	131	93	—	—	—	—	93	25	(80)	(74)	92.8	65.8	—	100.0	—

bolj za žensko. Corpus mandibulae je nizek, zlasti tudi v simfizi; tudi ramus je nizek, fossa intercondyloidea (incisura mandibulae) je globoko izrezana. Po frontomandibularnem indeksu sodi tudi ta lobanja med mezomandibularne.

Ostalo okostje: ohranjeni sta obe claviculae, ramenska dela obeh lopatic, troje rebernih fragmentov (med njimi desno prvo rebro), fragmenti glavic in diafiz obeh humerov in fragmenti štirih vretenc. Claviculae sta zelo nežni, nekaj krajši od ključnice 18 letne ženske in seveda še ne dokončno osificirani. Tudi ti skeletni fragmenti govore za to, da je to okostje bilo dekliško.

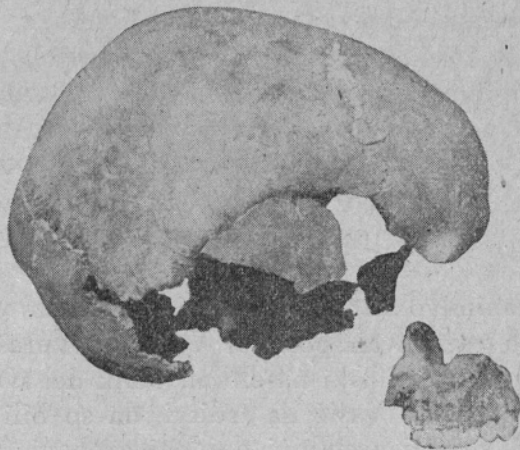
Če primerjamo te tri lobanje z blejskim materialom iz l. 1948, ne vidimo ničesar, kar bi jih bistveno razlikovalo od tega. Moško lobanjo uvrstimo med kromanjonidne, prav tako verjetno tudi žensko, dasi manj gotovo. O dekliški (?) je bližja tipološka diagnoza nemogoča. Vse drugo je razvidno iz tabele.

Slovstvo:

Hooton, E. A.: Up from the Ape. New York, 1947.

Martin, R.: Lehrbuch der Anthropologie. Jena, 1928.

Škerlj, B., in Zl. Dolinar: Staroslovanska okostja z Bleda. Ljubljana, 1950.



Sl. 8. Lobanja K 9 — The skull K 9

SUMMARY

In 1948/49 several graves were found in the back-yard of the Academy of Sciences and Arts in Ljubljana, belonging to the seventh to eighth centuries A.D. as to the accessories (J. Korošec) being ancient Slav. Only three skeletons, respectively their remains were capable of being treated anthropologically.

K-18 is an about 25 years old, approximately 169 cm (as to the humerus) high, strong man, with well developed torus supraorbitales, with a well-preserved sutura metopica, a wide, strong mandibula which is broken in the space of P₂ on account of its crown having been placed below the roots of M₁. The mandibula has in the gonions turned-out edges and a vigorous, wide protuberantia mentis. The teeth are healthy, but strongly whetted-off. The orbitae are high, rather quadrangular. It is of Cromagnon type.

K-15 is an about 18 year old woman, approximately only 150 cm high (as to the humerus + radius). Lower, quadrangular orbitae, a turned-out edge of an else much smaller mandibula (beside other characters) are apparently of Cromagnon type as well, which was rather frequent in ancient Slavs. The teeth are healthy, only the right M₁ is decaying, on the whole the M₁ are rather whetted-off. The bicristal width of the pelvis is 268 mm, diameter transversus lineae arcuatae 120 mm, the greatest width of the os sacrum 112 mm. In the right humerus there is an interesting perforatio fossae olecrani. The radio-humeral index is 77,5, i. e. normal.

K-9. A badly preserved skeleton, very delicate, possibly of a 15 years old girl.

In comparing these three skulls with the material of Bled from 1948 there is nothing to be seen that might be essentially different. All other data are to be seen in the table.